RESOLUCIÓN DE UNA DISTOCLUSIÓN SEVERA

DR. EDUARDO MUIÑO/ DRA. MARÍA ADELA GUMIELA**/ DRA. MARIELA TORIGGIA***/ DRA. MARÍA LAURA LOFIEGO****/ DRA. ROMINA EMILSE GIMÉNEZ*****

* Codirector de la Carrera de Especialización en Ortodoncia del Ateneo Argentino de Odontología – Universidad Favaloro

* * Coordinadora de la Carrera de Especialización en Ortodoncia del Ateneo Argentino de Odontología – Universidad Favaloro

*** Docente de la Carrera de Especialización en Ortodoncia del Ateneo Argentino de Odontología – Universidad Favaloro

****Ayudante de la Carrera de Especialización en Ortodoncia del Ateneo Argentino de Odontología – Universidad Favaloro

RESUMEN

El objetivo del presente estudio es mostrar el caso clínico de un paciente de sexo masculino de 20 años de edad con una distoclusión severa y principalmente, una gran demanda estética. Pese a sus limitaciones, el tratamiento se realizó con éxito, logrando como resultado un considerable aumento en la autoestima del paciente.

La estética facial es el resultado del equilibrio y armonía de las simetrías y proporciones resultante del estudio morfológico facial. La belleza de un rostro se correlaciona con el grado de autoestima, salud y bienestar del paciente (1).

Los estudios estéticos cobran cada vez mayor importancia por la gran demanda de la sociedad actual. Pero además porque no solo incluye alteraciones funcionales, dentales y esqueléticas sino también de los tejidos blandos.

PALABRAS CLAVE: distoclusión, estética facial, autoestima

ABSTRACT

The aim of this study is to show the case of a male patient of 20 years old with a severe distoclusion and mainly a high aesthetic demand. Despite its limitations, the treatment was successful, achieving results in a considerable increase in the patient's self-esteem.

Facial aesthetics is the result of balance and harmony of the symmetries and proportions resulting from facial morphological study. The beauty of a face correlates with the degree of self-esteem, health and welfare of the patient

Aesthetic studies are becoming increasingly important because of the high demand of today's society. Besides not only includes functional, dental and skeletal abnormalities but also soft tissue

KEYWORDS: distoclusion, facial aesthetics, Self esteem

INTRODUCCIÓN

Las características morfológicas del tercio inferior de la cara están dadas, fundamentalmente, por la anatomía, estructura y función de la mandíbula y de los tejidos blandos que en ella se insertan y la revisten.

La diferente morfología se debe a las variaciones que se producen durante el proceso de crecimiento y desarrollo del individuo. Esto está determinado por el componente genético (2) y los cambios funcionales de los tejidos blandos que rodean al hueso durante el desarrollo.

Así, el crecimiento se programa dentro del hueso o en las membranas que lo rodean y la "maqueta" para el diseño, la construcción y el crecimiento se ubica en los músculos, la lengua, los labios, las mejillas, las vías aéreas, la faringe y las amígdalas. Es decir, incluye todo lo que proporcione señales informativas que pongan en marcha los tejidos responsables del crecimiento del hueso. (3)

La función alterada origina cambios adaptativos en

la estructura esqueletal y, por otra parte, la presencia de alteraciones morfológicas hace que se usen vías reflejas que tienden a autoperpetuar o agravar la anomalía original. Debemos entender este proceso como la interacción existente entre morfología y función (4).

Los factores que exteriorizan, entre otros, las características tipológicas que conforman la imagen facial del individuo son el mayor o menor tamaño en sentido antero posterior, la posición adelantada o retrógnata, la pérdida de centricidad en el plano transversal que puede dar como resultado una asimetría facial, el aumento o disminución de la dimensión vertical según la dirección de crecimiento rotacional y la morfología estructural interna

El mentón es una de las últimas adquisiciones del hombre en su desarrollo evolutivo.

Su visualización y posición ortógnata le dan al individuo ciertas características de armonía facial.

El resultado de la interacción de muchos factores, afectan a un sistema en desarrollo que tiene su propio patrón de crecimiento (4-5). Lo siguiente nos sugiere que el tejido esqueletal es pasivo y está bajo el control de los componentes funcionales (teoría de Moss) (6-8).

Alteraciones en los factores mencionados pueden provocar una disminución en la percepción de la imagen individual.

A edades tempranas, una primera fase o tratamiento temprano permitirá inicialmente corregir problemas esqueléticos, dentoalveolares y musculares hasta la fase inicial de la dentición permanente. En este periodo el tratamiento ortopédico controla el crecimiento craneofacial (9), mejorando la morfología general y el aspecto dentofacial. (10)

Una vez pasado el pico de crecimiento los recursos para su corrección se limitan al enmascaramiento. En casos muy severos se recurre a la cirugía ortognática.

Esta última opción no siempre es aceptada por los pacientes, lo cual nos conduce a un tratamiento con aparatología fija con resultados condicionados estética y morfológicamente.

La demanda de tratamiento en adultos portadores de casos severos que desean mejorar su imagen estética presenta dificultades.

La estética facial es el principal objetivo de motivación del paciente.

En los años 1980 una cantidad considerable de investigación abordó los significados psicosociales del aspecto facial y la maloclusión (11-14). Como la Organización Mundial de la Salud (OMS) indicó en 1959, la salud representa más que la ausencia de enfermedad. Los conceptos contemporáneos de la salud reconocen que existen aspectos positivos y negativos inherentes a la salud y a los resultados de la salud, y dichas percepciones deben ser medidas con herramientas válidas y confiables.

Hasta la fecha, solamente se han publicado algunos cuestionarios sobre la calidad de vida relacionado a la salud bucal de los niños (15). La validez, confiabilidad, interpretabilidad y sensibilidad fueron analizados en un entorno internacional. Al desarrollar y analizar el Perfil del Impacto de la Salud Bucal en el niño (COHIP) (16), el COHIP ha sido adoptado en Países Bajos y Estados Unidos.

No hay duda de que las respuestas sociales, condicionadas por la apariencia de la cara y los dientes, pueden afectar gravemente la adaptación de un individuo a la vida.

El impacto de un defecto físico de un individuo también dependerá en gran medida de la autoestima de la persona. El resultado es que el mismo grado de anormalidad anatómica puede ser simplemente una condición de no gran consecuencia en un individuo, pero realmente un problema grave en otro. Parece claro que la razón principal por la que las personas buscan tratamiento de ortodoncia es reducir al mínimo los problemas psicosociales relacionados con su apariencia dental y facial. Estos problemas no son "simplemente cosméticos." Ellos pueden tener un efecto importante en la calidad de vida. (17).

Aun así los resultados que se obtienen con una adecuada planificación aumentan la autoestima personal del paciente que justifica el tratamiento, aún a sabiendas que no se lograrán todos los objetivos como en un individuo con una maloclusión no tan severa, o en el caso de realizarlo a edades tempranas.

OBJETIVOS

En la relación forma–función: el paso fundamental es conseguir la estabilidad por la relación de contacto de los 4 incisivos inferiores en el cingulum o por debajo. Ello permitirá el deslizamiento por la cara

palatina de los cuatro incisivos superiores (18). Conseguir estabilidad vertical es entonces, el objetivo del tratamiento en la zona anterior (19). Uno de los factores que determina el desarrollo de la dentición en esa zona es la extrusión y desplazamiento tridimensional del proceso alveolar anterior. Lo que Enlow llama, "drift" (20).

CASO CLÍNICO

Se presenta un paciente de sexo masculino de 20 años de edad. Concurre a la consulta demandando estética, ya que no está conforme con su perfil facial y la no aceptación de su rostro le trae inconvenientes al sociabilizarse.

Después de evaluado el caso, se le indico un tratamiento ortodóncico-quirúrgico, a lo que se negó categóricamente. A partir de ello se decide realizar camuflaje ortodóncico.

En el análisis funcional se detectaron trabas y ruidos a nivel de la ATM de ambos lados.

Fotos Faciales

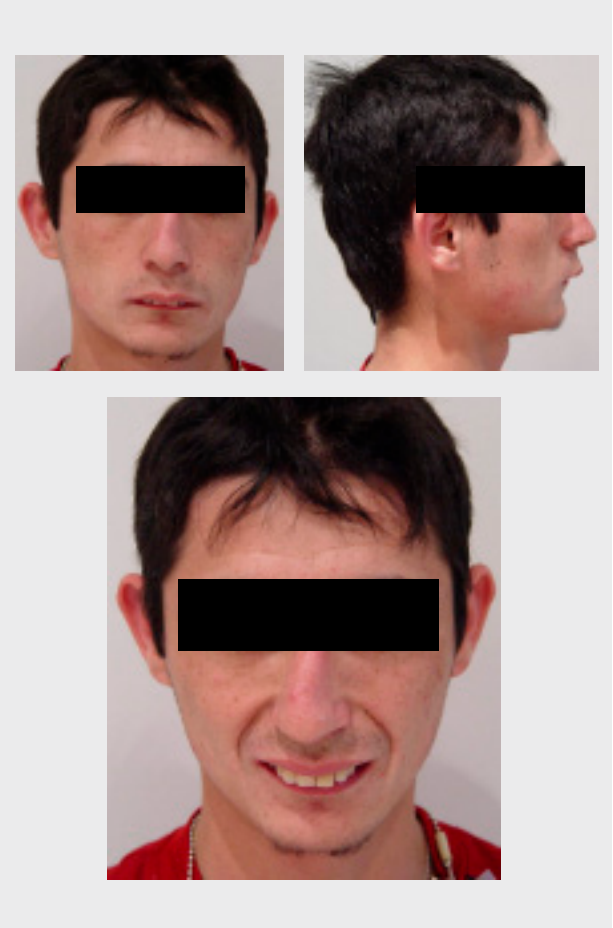

Características clínicas:

Se observa un rostro simétrico, con el tercio inferior aumentado e interposición labial. Tanto en reposo como en la foto de la sonrisa muestra los dientes anterosuperiores. Presenta una desviación del tabique nasal.

Perfil convexo.

Fotos Intraorales

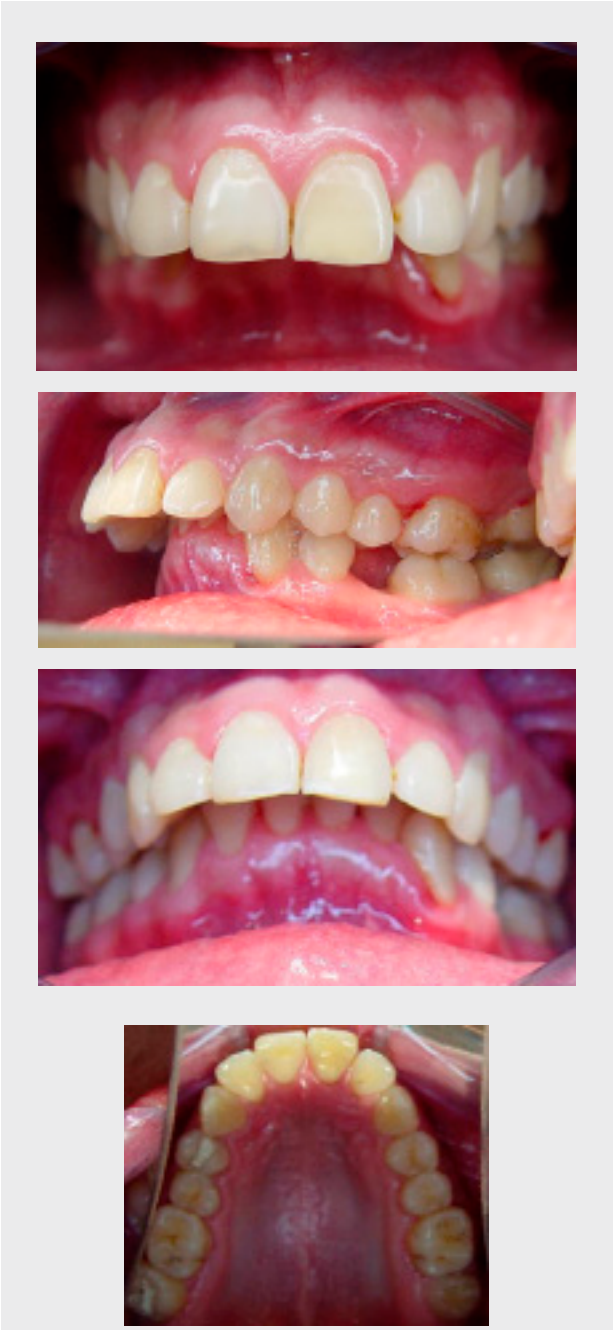

Arcada superior alargada (característico de los arcos de pacientes con distoclusión).

El maxilar inferior presenta una arcada redondeada, ausencia de pd 35 y 45, con diastema en distal de 34 y 33 hacia vestibular.

Se halla la Curva de Spee muy marcada y extrusiones anteroinferiores.

La suma incisal es de 36mm, indicando macrodoncia.

Overbite de 10.1mm

Overjet de 19 mm

Características radiográficas:

En la Rx panorámica se observa la ausencia de las piezas 27, 35, 45, 38 y 48.
Restauraciones dentarias en piezas 14, 17, 36 y46
Pieza 18 retenida.

Estudios Auxiliares de Diagnóstico:

Modelos

Características Cefalométricas:

- Distoclusión Esqueletal con un ANB de 7.7°

- Mordida profunda dentoalveolar.

- Extrusiones de dientes anteroinferiores y postero-superiores

- Incisivos superiores volcados

- Perfil óseo muy convexo

- Labio superior protruido

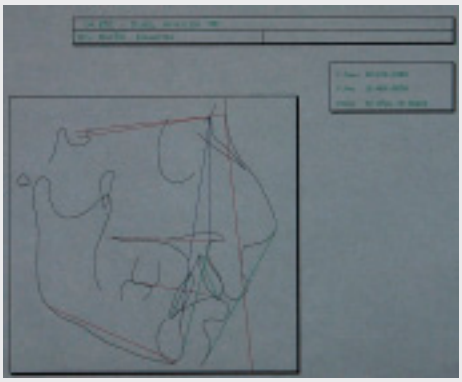

TRATAMIENTO:

Luego de la evaluación clínica-funcional y radiográfica se decide realizar un tratamiento donde concomitantemente se reduzca el overjet y el overbite. Se decidió usar, en un principio, técnicas de movimientos en masa por volcamiento e intrusión del sector anterior, con poco consumo de anclaje.

Se planifican las exodoncias de las piezas 14 y 24.

-Fase inicial (Marzo 2006)

Anclaje máximo anteroposterior y transversal con Arco Goshgarian y doblez del arco en 45° antes de la entrada a los tubos molares.

Exodoncia: piezas: 14 y 24.

Arco superior individualizado de acero .016" continuo con agarre para goma intermaxilar en mesial de caninos, con tip back en mesial de molares, para permitir trabajar simultáneamente la intrusión de incisivos con la retrusion del sector anterior. Se omite ligar pd 25 y 15 para que actúe como una palanca de brazo largo o en V asimétrica.

Se tiene en cuenta el concepto de Begg. El mismo se basa en el principio de que la resistencia al movimiento de un diente depende directamente de la cantidad de torque de la superficie radicular de dicho diente. Esto sucede cuando una fuerza relativamente ligera es aplicada recíprocamente entre la raíz pequeña de un diente anterior y la raíz larga de un diente posterior. Los dientes anteriores se mueven relativamente rápido. (21)

Se usaron gomas de clase II. Es imprescindible que los pacientes sean colaboradores, ya que deben cambiar las gomas diariamente (22). Las fuerzas que se aplican provocan un movimiento rápido de volcamiento con escaso consumo de anclaje.

Consta de dos etapas: a) Volcamiento propiamente dicho b) Enderezamiento de la pieza dentaria para devolverle el torque.

Brackets inferiores ubicados más hacia incisal para nivelar el plano oclusal.

Se incluyen al arco pd 37 y 47 para lograr la nivelación de la Curva de Spee.

-Fase de trabajo (Mayo 2006):

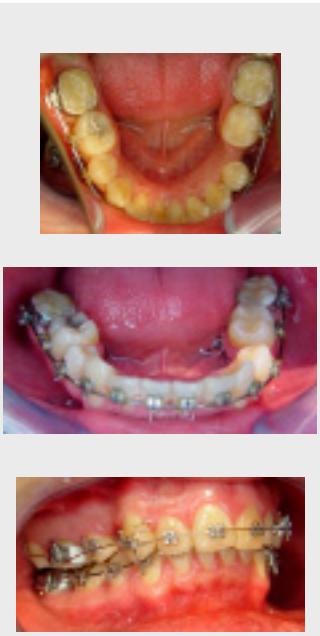

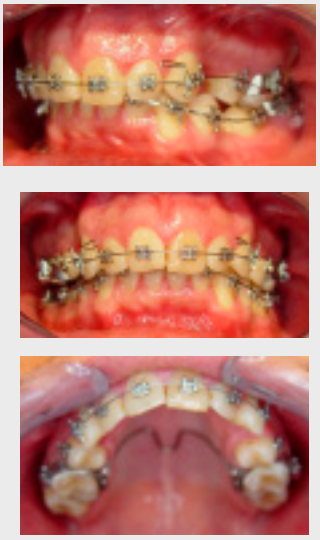

A los 2 meses de tratamiento se observan las siguientes consecuencias/efectos:

- el cierre casi total del sector "1"

- Intrusión del sector anterior tanto superior como inferior

- mejora del escalón

- mayor alineación del arco inferior, permitiendo la ubicación correcta de la pd 33 por el consumo del espacio en distal pd 34.

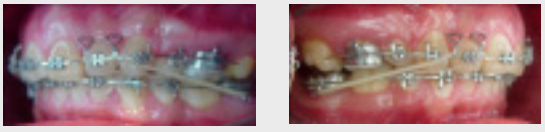

Se coloca DKL superior y arco rectangular .017 x .025 inferior. Con el arco DKL se comienza a dar torque a los incisivos, no se le realizó desgaste de aristas.

Gomas de clase II para mejorar la interdigitación lateral y cerrar completamente el escalón anterior.

Se finaliza la alineación y nivelación de los arcos dentarios.

Asentamiento de la oclusión.

-Fase de trabajo (Agosto 2006):

Se coloca un arco de acero continuo superior .016" y se utiliza resorte de nitinol para lograr el cierre del espacio en el sector "2".

Luego de cerrar el espacio, se coloca un arco Braided superior y se cierra el espacio sector "3" con ligaduras elastoméricas.

-Fase Final:

Fotos Faciales Finales

Se puede apreciar en las fotos finales del rostro que ya no hay interposición labial entre los dientes, ni en posición de reposo ni en la sonrisa. También se observa que no hay sonrisa gingival.

Fotos Finales Intrabucales

Contención Rx Panorámica Final

Rx Panorámica Final

Telerradiografía Final

Fotos de control pos-tratamiento a los 7 años

Finalmente el paciente mostró buena estabilidad en el transcurso de estos 7 años con salud periodontal y funcional.

DISCUSIÓN

El valor de los dientes en la sociedad actual se ha modificado. El paciente aún considera los dientes como parte importante de la masticación, pero el enfoque es con una exigencia estética cada vez mayor. Por consiguiente las disciplinas antes independientes de la ortodoncia, periodoncia, odontología restaurativa y cirugía maxilofacial deben a menudo unirse para satisfacer ese deseo de "lucir mejor". Cada profesional debe tener ahora una comprensión detallada de los papeles de las distintas disciplinas en la producción de un "cambio de imagen estético", usando el plan de tratamiento interdisciplinario más conservador y biológicamente sano posible. (23). La decisión del tratamiento dependerá de la oclusión anterior existente del paciente y las proporciones faciales.

La corrección de las relaciones dentoesqueletales puede requerir restauraciones, ajuste oclusal, ortodoncia o cirugía Ortognática (24)

El odontólogo debe determinar si los cambios estéticos deseados pueden ser realizados sin alterar la oclusión. En caso de no ser posible, puede requerirse la ortodoncia y la cirugía ortognática para corregir la posición dental de modo de facilitar el posicionamiento estético de los dientes.

El primer paso para integrar el plan estético con la oclusión es evaluar los músculos y las articulaciones temporomandibular (25).

Teniendo en cuenta la importancia de la estética facial, su apariencia dental y facial, puede causar un impacto psicológico, pudiendo afectar la vida social del paciente. (26).

CONCLUSIONES

En tratamientos de pacientes adultos con una maloclusión severa, frente a una fuerte demanda estética tanto facial como dentaria, condicionamientos como la no aceptación de cirugía ortognática, y la limitación en cuanto a los recursos terapéuticos para estabilizar el sector anterior, hacen que el tratamiento sea dificultoso.

A pesar de eso, los resultados que se obtienen con una adecuada planificación permiten un considerable aumento de la autoestima, lo que nos hace considerar conveniente realizar el tratamiento.

BIBLIOGRAFÍA

1- Duane Grummons, DDS, MSD Spokane, Washington- Clinical-Impressions/Vol 8-1999/Issue 3. Published by Ormco

2- Muiño E, Gumiela, Toriggia, Carro Bianchi. . Alternativas para la resolución de Deckbiss. RAAO.2012; L(2):11-17

3- Enlow y Hans, 1998

4- Beatriz Lewkowicz, Distoclusion. R.A.A.O. Vol XV. 1979

5- Beatriz Lewkowicz, Distoclusion. R.A.A.O. Vol XIV. 1978

6- Melvin Moss, New York. American journal of Orthodontics and Dentofacial Orthopedics. Vol 112 N° 1, 8-11, Julio 1997. Revisión de la hipótesis de la matriz funcional. 1. Rol de la mecanotransducción. RAAO. Vol XLVII/ Núm.3. Octubre- Diciembre 2008

7- Melvin Moss, New York. American journal of Orthodontics and Dentofacial Orthopedics. Vol 112 -338-42, Julio 1997. Revisión de la hipótesis de la matriz funcional. 3. La tesis genómica Thefuntionalmatrixhypothesisrevisited. Thegenomicthesis .RAAO. Vol XLVIII/ Núm.1. enero- Agosto 2009

8- Melvin Moss, New York. American journal of Orthodontics and Dentofacial Orthopedics. Vol. 112 N° 1, 8-11, Julio 1997. Revisión de la hipótesis de la matriz funcional. 2. Rol de una red de células óseas conectadas. RAAO. Vol. XLVIII/ Núm.1. enero- Agosto 2009

9- Johnston LE Jr: A comparative analysis of Class II treatment methods. In McNamara JA Jr,Carlson Ds, Vig PS, RibbensKA,editors: Scienceand clinical judgment in orthodontics, Monograph 19, Craniofacial Growth Series, Ann Arbor,1986, University of Michigan,pp 103-148

10- Echarri P. R.A.A.O. Vol. L Num 2- 2012

11- KenealyP,FrudeN,Shaw W:An evaluacion of the psychological and social effects of malocclusion: some implications for dental policy making,SocSci Med 28:583-591,1989.

12- Jenny J, Cons NC, Kohout FJ: Test of a method to determine socially acceptable oclusal conditions, Community DentalOral Epidemiol 8:424-433,1980

13- Tesco LA, Albino JE,Cunat JJ, et al: A dental- facial attractiveness scale. Part II. Consistency of perception, Am J Orthod 83:44-46,1983

14- Albino JE, Lawrence SD, Tedesco LA: Psychological and social effect of orthodontic treatment,JBehav Med17:81-98,1994

15- Jokovic A, Locker D, Stephens M, et al: Validity and reliability of a questionnaire for measuring child oral-health-related quality of life, J Dent Res 81:459-463,2002.

16- Juniper EF,GuyattGH,Jaeschcke R: How to develop and validate a new health-related quality of life instrument. In SpilkerB,editor: Quality of life a pharmaeconomics in clinical

trials, Philadlphia,1996, Lippincott- Raven,pp49-56

17- Ortodoncia contemporánea 5° ed. W Proffit,

18- Zielinsky L. Crecimiento, Desarrollo y Maduración.RAAO.1980; XVI(1): 7-23

19- Zielinsky L. Crecimiento, Desarrollo y Maduración.RAAO.1980; XVI(2): 4-18

20- Enlow, D. H –The human Face New York 1968.Harper& Row,1968

21- Begg,P.R.(1961): Light arch wire Technique employing the principles of differencial force. Am J. Orthod. 47:30-48

22- Eduardo Muiño. Victor Stalin Vasquez. Revista Ateneo Argentino de Odontología. Vol XXXIV-N°1.Enero-Junio 1995.

23- KokichVG,Spear FM, KokichVo: Maximizing anterior esthetics and interdisciplinaryapproach. In McNamara JA Jr,editor: Frontiers in dental and facial esthetics,Craniofacial Growth Series, Center for Human Grow and Development,University of Michigan, Ann Arbor,2001, Needham Press

24- Spear F, Kokich VG, Mathews D: An interdisciplinary case report, EsthetInterdisc Dent 1:12-18,2005

25- Spear F: Occlusion in the new millennium: he controversy continues, Signature 7:18-21,2002

26- Muiño E, Gumiela M.A, Muiño J.M, Giménez R, Erupción ectópica de un incisivo central superior con anomalía de forma. R.A.A.O. Vol. LI. Núm. 1. 2013.