ATROFIA PARAPROTÉTICA DE LOS MAXILARES I

DR. JUAN FARINA

EL SIGUIENTE ARTÍCULO ES UNA CONTINUACIÓN DE "ATROFIA PARAPROTÉTICA EN LOS MAXILARES" PUBLICADO EN: RAAO, NÚM. 2, 2012.

Odontólogo – Docente Autorizado de la Facultad de Odontología, UBA. Jefe de trabajos prácticos de la Cátedra Clínica I de prótesis, UBA. Jefe de Clínica de Prótesis general del Ateneo Argentino de Odontología. Miembro centro D.O.G.M.A., Prótesis alta complejidad implanto asistida. Jurado Comité de Evaluación, Especialidad en Prótesis Ministerio de Salud. Codictante del Curso de Especialista en Prostodoncia, Facultad de Odontología - UBA. Dictante curso Teórico Práctico de Prostodoncia, Ateneo Argentino de Odontología.

RESUMEN

El objetivo de esta presentación es ampliar los contenidos de "Atrofia paraprotética de los maxilares" publicado en el número anterior de la RAAO. Acotamos el estudio, presentación y resolución de casos a aquellos que presentan una brecha desdentada con soporte dento mucoso, donde las prótesis ejercen presión sobre el terreno mucoso que finalmente es soportado por el hueso remanente. Como consecuencia de esta presión obtenemos reabsorciones que, según extensión y localización, tendrán diferentes niveles de complejidad.

Aquí también haremos la evaluación de los efectos no deseados de las prótesis parciales removibles dento-muco-soportadas. Incluiremos también su biomecánica, su diseño más aconsejado y resoluciones implanto-asistidas de mínima, mediana y óptima prevención.

PALABRAS CLAVE: Atrofia paraprotética de los maxilares parcialmente edéntulos - Atrofia premaxilar

ABSTRACT

The goal of this paper is to deep dive into the previously published paper in the RRAAO journal "Maxillars' pararosthetic Atrophy". In this paper we are specially focusing on cases related to toothless breaches with dental and mucosa support, for which we only included cases of mucosa supported by the maxillar bone that receives pressure from prosthesis. In these cases, this pressure leads to bone absorption, and its complexity will depend on its extension and localization.

In this paper we will also assess the side effects of partial removable prosthesis with dental-mucosa support. We will study how different levers can be used in order to prevent -totally or partially- the aforementioned bone absorption, such as the biomechanics of the prosthesis, the prosthesis design and the implant itself

KEYWORDS: paraprosthetic atrophy of the partially edentulous maxilla - premaxilla atrophy

INTRODUCCIÓN

Mucho se ha estudiado sobre las brechas parcialmente desdentadas cuyo soporte es compartido entre tejidos duros (dientes y /o implantes) y blandos. El objetivo de estos estudios fue conseguir la reposición de los tejidos perdidos (diente, mucosa y hueso) por elementos protéticos.

Hoy contamos con diversas clasificaciones de los terrenos protéticos desde diferentes puntos de vista. Es aconsejable analizarlos desde el punto de vista de una clasificación universalmente aceptada, como lo es la de Kennedy.

De esta clasificación hay dos grupos que son claramente comprendidos por el odontólogo general como dento muco soportada que es la clase I y II de Kennedy.

Un gran número de profesionales son conscientes de las inevitables consecuencias del uso de aparatología protética removible. Dejamos de considerar la clase IV de Kennedy que, según la forma del maxilar, la extensión de la brecha y si es maxilar o mandibular, también trae consecuencias inevitables de reabsorciones y atrofia del terreno que lo soporta . En la tabla de insidencia de ocurrencia de brechas con soporte dento mucoso vemos la clase IV:

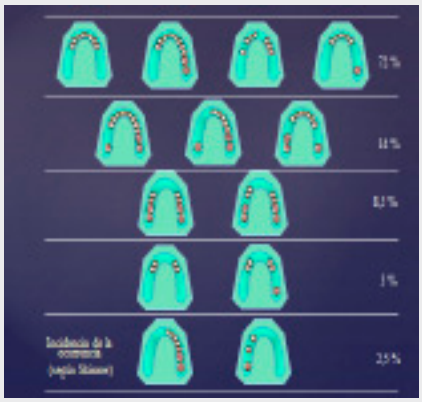

La clase IV es generalmente abordada como si fuera siempre una clase III (dentosoportada). Sin embargo su biomecánica difiere. Por ello requiere de un estudio más minucioso. En el mismo debe observarse la forma de intrusión, que es fundamental para disminuir las consecuentes reabsorciones. De esta manera se arribará a un diseño protético que contraponga los movimientos no deseados de la prótesis. Lo siguiente tendrá como resultado sectores de apoyos y de retención (directos e indirectos =intrusivos y extrusivos) más adecuados para nuestro caso clínico que -desde el punto de vista de la clasificación de Kennedy- son el mismo . Pero, desde el punto de vista biomecánico, son diferentes.

De este estudio se desprende un diseño protético necesario que condiciona el lugar de tallado de los apoyos y el tipo de material utilizado para su confección.

DESARROLLO

Queda claro que la clase IV de la clasificación para desdentados parciales de Edward Kennedy es dento muco soportada. Esto indica que son prótesis potencialmente capaces de producir alteraciones provocadas por su uso (lesiones paraprotéticas). Ellas estarán principalmente localizadas en el sector de la premaxila ya que el comportamiento en el sector antero inferior es diferente y el índice de ocurrencia decae significativamente.

En el esquema siguiente vemos la biomecánica de una PPR clase IV. Ambas son de la misma clasificación pero tienen comportamientos diferentes en el mismo maxilar. La línea azul representa los bordes incisales, la verde la línea de fulcum donde van los apoyos y la roja la resistencia donde van los retenedores.

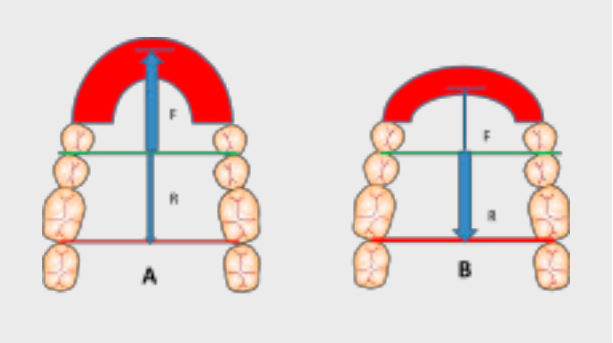

En el caso A la fuerza aplicada sobre los dientes antero superiores es mayor que la del caso B, mientras que ambas resistencias son iguales. En A la resistencia, al ser menor que la fuerza de intrusión, no puede evitar que la prótesis se intruya. Por lo tanto producirá presión sobre la premaxila provocando lesiones y pérdida de soporte óseo . En cambio, en el caso B, si las prótesis están bien diseñadas y poseen los materiales adecuados de confección es evitable la intrision ya que la resistencia es mayor que las fuerzas intrusivas.

En las casos clínicos de desdentados anteriores del maxilar inferior no sólo la casuística es menor sino que la mayoría de las veces se comporta como una clase III de la clasificación de Kennedy. Esto sucede porque los dientes anteriores quedan en forma recta y perpendicular al reborde, reduciendo el brazo de palanca y haciendo otra diagramación del diseño protético ya que la biomecánica es diferente.

Diseño recomendado.

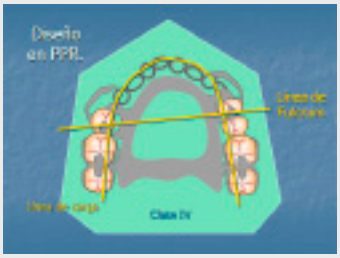

A partir de lo analizado hasta el momento vemos que, pese a que nos esforcemos en hacer un buen diseño de las prótesis en un paciente con estas características, no logramos contrarrestar el brazo de palanca cuando las pérdidas dentarias del sector anterior superan a los caninos, corriendo el riesgo de pérdida de la premaxila . Este brazo de palanca es directamente proporcional al aumento del arco hacia el sector anterior y más favorable cuanto más cuadrado sea.

Mínimas: Hacer un consciente examen biomecánico de la funcionalidad de la aparatología protética con el fin de contrarrestar las fuerzas intrusivas tan perjudiciales: uso de rpi, conectores mayores extendidos y apoyos distales de retención y oposición a la intrusión lo más alejados posible de la brecha desdentada.

Mediana: Transformar la clase IV biomecánicamente hablando, en clase III (dento implante soportada). Se colocarán como mínimo 2 implantes en el sector más anterior y medial posible. De esta manera se anulará la acción de presión por intrusión de la base protética.

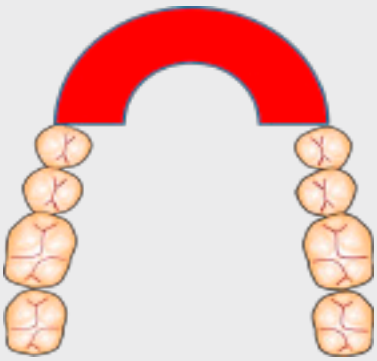

En estos casos la evaluación a realizar es cuánto se perdió de tejido óseo mucoso (figura)

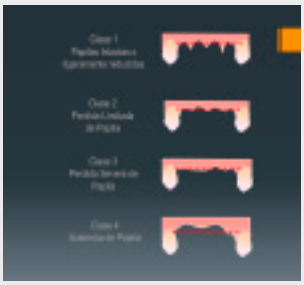

y cotejar el espacio protético, espacio comprendido por el borde insisal de la futura pieza a reponer, la cara vestibular, la cara palatina de la misma y apicalmente hacia donde esta el reborde residual. En ese espacio tiene que poderse albergar un atache a bola. En este caso dos o una barra ferulizada con un caballito ackerman, por ejemplo.

Si ese espacio es pequeño, solo podemos colocar una pieza dentaria. O, si las exodoncias son inmediatas, se colocarán dos dientes implanto asistidos ferulizados con elemento de retención y luego se confeccionará la prótesis removible combinada.

Prevención más aconsejada

La forma más recomendada para resolver este inconveniente es que no exista la posibilidad de tener la intrusión de ninguna prótesis removible. Así se evita no sólo la intrusión sino también el tallado de lechos para apoyos, tallados correctivos de introducción protética (eje de inserción), desordenes mucosos y dentarios por dificultad en la higiene, etc.

Esta prevención se logra colocando los implantes que sean necesarios en el sector.

Aquí veremos algunos casos clínicos de resolución protética implanto asistidos. En ellos se revierte el caso clínico y se elimina el avance del deterioro de la premaxila.

Caso clínico

- Paciente joven portadora de una prótesis de acrílico sin apoyos oclusales y con retenedores a la altura de los premolares con diez años de uso.

En el análisis preliminar con las prótesis existentes vemos que el espacio protético es para rehabilitación fija y que hay una diferencia en la línea media. En el análisis de espacio disto distal vemos que llevar la línea media al sector que corresponde requiere ortodoncia, a la cual la paciente manifiesta que no le afecta ni quiere corregir.

El Dr. Juan Yuri Turanza realiza la cirugía implantológica en el año 2005.

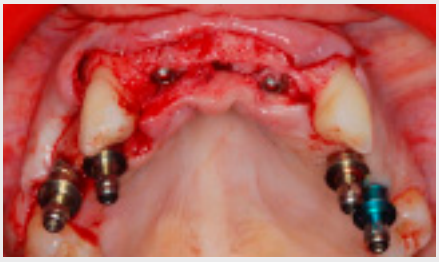

Aquí vemos que la colocación de los implante por palatino de la cresta ósea en forma de filo de cuchillo fue la opción escogida. Cabe recordar que este estado avanzado de la pérdida de hueso pre maxilar es a causa del uso de una prótesis clase VI.

Primeros provisorios colocados a los tres meses de la cirugía donde comenzamos a conformar el remodelado o contorneo gingival.

Segundo juego de provisionales donde vemos un contorneado más aceptable.

Prótesis definitiva terminada con la reconstrucción de las cúspides de los caninos.

- En el siguiente caso clínico vemos un paciente joven clase IV de Kennedy con resolución protética implanto asistido fijo pero con pilares y cornas ferulizadas cementadas.

Llave posisionadora de pilares colados paralelizados en paralelígrafo.

Provisorios para evaluar ejes, posición tridimensional de la pieza dentaria a reponer, contorneos etc.

Casquetes para porcelana ferulizados.

Caso terminado.

CONCLUSIONES

Los casos clinicos desdentados parciales del sector anterior (case IV) son potencialmente capaces de producir alteraciones paraprotéticas. Esto depende del maxilar en que se encuentra, de la extensión de la brecha desdentada y de la forma del maxilar. Se confieren así propiedades biomecánicas diferentes según el caso, por lo que las medidas preventivas en la resolución protética difiere notablemente. Desde un correcto diseño para la confección de una aparatología removible, pasando por la colocación de implantes para colaborar con la retención y evitar la intrusión a la prótesis fija totalmente implanto asisitida.

BIBLIOGRAFÍA

Protesis parcial removible.
Mc cracken.
Edit panamericana 10ma edicion.

Protesis total removible.
Dr hector alvarez cantoni.
Dr norberto fasina.

Carl.e.misch “implantologia contemporanea” el sevier mosby 3 edicion.

Branemark pi zarb albretsson t (eds), tissue.integrated prostheses (1985) quintaessence.

Laskin dm cirugia bucal y maxilofacial mexico df . Edit medica panamericana. 1988.316_46.

Capuselli h schwartz. Tratamiento del desdentado total 2 edicion ba as mundi-1980.

Bortolotti l . Protesisremovible, clasica e innovaciones. Colombia amolca.2006.

Geering a kundert. M. Atlas de protesis total y sobredentaduras. Barcelina salvat.1988