MANEJO DE LAS INFECCIONES CÉRVICO-FACIALES SEVERAS DE ORIGEN ODONTÓGENO

ARIENZA, FERNANDO *
BRUNO, GASTÓN MARTÍN **

* Jefe de la División de Odontología H.G.A. Parmenio T. Piñero - CABA.
** Cirujano BMF de Guardia. Dto. de Urgencias. H.G.A Parmenio T. Piñero - SAME - CABA.

RESUMEN

Las infecciones cérvico-faciales severas de origen odontogénico representan un motivo frecuente de internación nosocomial de urgencia en cirugía maxilofacial y representan la primera causa de mortalidad de la especialidad. Demandan además, un tratamiento enérgico por parte del cirujano tratante, personal entrenado para ello y un esfuerzo transdisciplinario de todo el departamento de emergencias con el fin de disminuir la tasa de mortalidad de la entidad y minimizar sus complicaciones.

El compromiso de las vías aéreas superiores (VAS), la rápida progresión a espacios cervicales vecinos y la propagación mediastínica de la infección son las consecuencias más frecuentes y catastróficas.

El presente reporte pretende analizar las variables para determinar la gravedad de la entidad y discutir sobre la protocolización del tratamiento para disminuir su impacto y minimizar sus complicaciones.

PALABRAS CLAVE Infección cérvico-facial severa. Origen odontógeno.

ABSTRACT

Severe neck infections of odontogenic origin are a frequent cause of nosocomial emergency hospitalization in maxillofacial surgery and are the leading cause of mortality in the specialty. Further demand, aggressive treatment by the treating surgeon, and trained personnel to do an interdisciplinary effort of all emergency department in order to reduce the mortality rate of the entity and minimize complications.

The commitment of the upper airway (UA), rapid progression to cervical and mediastinal spaces overlooked spread of infection are the most frequent and catastrophic consequences.

This report aims to analyze the variables to determine the severity of the entity and discuss logging treatment to reduce its impact.

KEYWORDS Severe cervicofacial infection. Odontogenic origin.

INTRODUCCIÓN

Las infecciones cérvico-faciales reconocen diferentes orígenes etiológicos. Los focos odontogénicos representan, sin duda alguna, la causa más frecuente de todas con alrededor del 70 % de los casos, en todas las series publicadas.(1) Sin embargo, la piel de la región, el trauma maxilofacial tratado incorrectamente o no tratado, las glándulas salivales y las lesiones tumorales entre otras, (Figuras 1-a, 1-b y 1-c) pueden secundariamente sufrir procesos piógenos y deben ser considerados a la hora de realizar el diagnóstico diferencial.(2)

Fig. 1-a Infección severa de origen odontógeno.

Fig. 1-b Infección de origen dermoepidérmico.

De cualquier modo, cualquiera fuere el origen de la infección cérvico-facial, el primer paso del tratamiento



Fig. 1-c Infección post-trauma. Fractura mandibular no tratada.

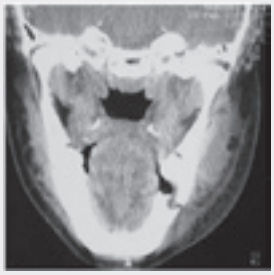

Fig. 1-d TC que permite visualizar la fractura.

es la determinación de su gravedad. Para ello, se deben considerar tres pilares fundamentales. La calidad y cantidad de espacios facio-cervicales involucrados, el compromiso de las vías aéreas superiores (V.A.S.) y la progresión a estructuras vitales como el mediastino o la excursión al compartimento craneal, entre otros.

La evaluación clínica para determinar el ritmo de progresión de la enfermedad y el estado sistémico del paciente deben realizarse de manera minuciosa y rutinaria. La obtención de hallazgos como fiebre alta y sostenida, trismus, disfagia progresiva, disnea, estridor, cambios en la tonalidad de la voz, falta de movilidad cervical con contracción muscular antálgica, "posición del olfateador", ponen de manifiesto la severidad de la entidad. (Figuras 2-a, 2-b)

Fig. 2-a y 2-b Obsérvese la inmovilidad cervical por contracción muscular y el trismus

La rutina del laboratorio de guardia debe contar con los elementos básicos, prestando especial interés en la leucocitosis a predominio de polimorfonucleares. Este aumento leucocitario no solo es un indicador directo de la severidad del proceso sino además permite evaluar la respuesta al tratamiento instaurado y funciona como un predictor de la estadía hospitalaria al ingreso del enfermo.(3) Se deben descartar factores sistémicos concomitantes en especial aquellos que comprometan la respuesta inmunológica del paciente como la diabetes mellitus, las neoplasias, la inmuno-modulación farmacológica, los estados de malnutrición, el etilismo y la infección por retrovirus humano.

El escaneo tomográfico resulta mandatario. La tomografía computada sin contraste, fácilmente realizable en cualquier servicio de emergencias hospitalario, permitirá valorar en minutos cuáles son los espacios involucrados por la progresión de la infección, la posición y el calibre de la V.A.S. y eventualmente el compromiso de otras estructuras vitales. (Figuras 3-a, 3-b)

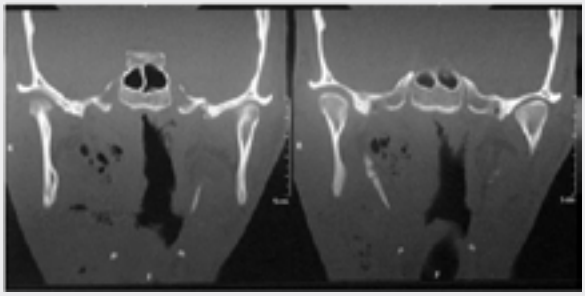

Fig. 3-a TC con corte coronal que muestra colección del espacio pterigomandibular y desplazamiento contralateral de la vía aérea.

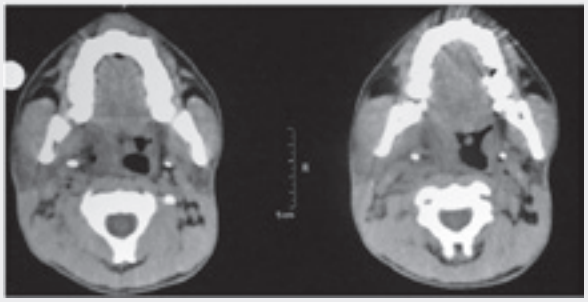

Fig. 3-b TC con cortes axiales que corresponden al mismo paciente, nótese los mismos hallazgos

Los espacios involucrados en el proceso infeccioso reconocen distintos niveles de gravedad y pueden agruparse en el denominado "score de severidad de infección de espacios faciales"(4) Así, de esta manera, se agrupan en el nivel I a los espacios confinados a la cavidad oral (fondo de surco vestibular, paladar duro, etc.); se los denomina de bajo riesgo para las vías aéreas superiores (V.A.S.) y para las estructuras vitales. En general, pueden resolverse de manera ambulatoria.

Los de nivel II comprenden a los espacios perimandibulares, es decir, submaxilar, sublingual y submental; el espacio pterigomandibular y los espacios temporales superficial y profundo. Son considerados de riego moderado y merecen el ingreso hospitalario del paciente. Bajo el nivel III se encuentran los espacios periviscerales como el laterofaringeo, pretraqueal, etc. y son de alto riesgo. Finalmente los de nivel IV son de riesgo extremo e involucran el mediastino y la infección intracraneal. (Tabla I)

Nivel	Riesgo	Espacios
I	Bajo	Intraorales
II	Moderado	Perimandibulares
III	Severo	Periviscerales
IV	Extremo	Medistino Intracraneal

Tabla I. Score de severidad de infecciones de Flynn, T R; simplificado por los autores.

En síntesis, la clave del tratamiento comienza, como fue mencionado, determinando la severidad de la infección para consecuentemente decidir la admisión del paciente en el servicio de urgencias o bien optar por el manejo ambulatorio del mismo.

Creemos, en base a la experiencia y en concordancia con la literatura, que todo aquel paciente que presenta fiebre alta y sostenida, signos inequívocos de deshidratación, amenaza de las V.A.S. o de otras estructuras vitales y/o infección de al menos un espacio de moderada severidad merece primero ser hospitalizado de inmediato. Se le deben completar los estudios prequirúrgicos de rutina para luego ser sometido al tratamiento apropiado para cada caso. Son también criterios de internación la necesidad de tratamiento bajo anestesia general aunque estén ausentes los criterios anteriores, la necesidad de controlar enfermedades sistémicas asociadas descompensadas al momento de la evaluación, las alteraciones del psiquismo y los factores sociales propios de cada paciente.

DESARROLLO

Debido a la alta tasa de morbimortalidad las infecciones odontogénicas severas merecen un manejo protocolizado y agresivo.

Los tópicos centrales sobre los que debe sustentarse el tratamiento son el conjunto de procedimientos quirúrgicos, acompañados por el soporte sistémico que debemos brindar a nuestro paciente junto con el adecuado tratamiento antibiótico y el permanente control evolutivo.

Entre los objetivos primordiales que debe perseguir el tratamiento quirúrgico mencionaremos, en primer lugar, el de proveer y/o asegurar la vía aérea. Luego se debe pensar en obtener muestras para cultivo del material, eliminar los focos odontógenos vinculables y, por último, el avenamiento de la colección de todos y cada uno de los espacios anatómicos comprometidos por la infección.

El manejo de la vía aérea en paciente con infecciones severas de los espacios profundos de la región es un tema que ha generado controversias en el pasado. En la actualidad queda claro que el procedimiento electivo, a la hora de la anestesia general, es la intubación nasotraqueal fibro- asistida (N.T.F.A).(5) Con este procedimiento se logra colocar un tubo endotraqueal guiado por visión directa con un fibrobroncoscopio que permita un vía aérea segura, minimizando los riegos de desgarros de la colección y su consecuente broncoaspiración. (Figuras 4-a y 4-b)

Fig. 4-a y 4-b Intubación nasotraqueal fibro-asistida.

Las limitaciones del procedimiento estriban en contar con el aparato y con personal entrenado. En segundo lugar, como alternativa proponemos la traqueotomía vigil que debe practicarse cuando han fracasado los intentos de intubación NTFA o cuando se encuentra limitados por lo expresado anteriormente.(6) Cabe aclarar ahora que, a las complicaciones típicas de la traqueotomía, se le agregan la imposibilidad para colocar al paciente en decúbito dorsal, la de hiperextender la región cervical y, superados estos, la posibilidad de diseminar el proceso piógeno al incidir los espacios cervicales favoreciendo su diseminación al mediastino.

Como último recurso, y de no contar con las posibilidades técnicas de realizar los procedimientos sugeridos, aconsejamos la intubación orotraqueal convencional que, aunque dificultosa, puede representar un recurso valedero.(5-6) Tal decisión es siempre un tópico compartido entre el cirujano maxilofacial y el anestesiólogo del departamento de emergencias.

La elección del abordaje para el avenamiento dependerá de, por lo menos, dos factores centrales, uno la ubicación de o de los espacios comprometidos y segundo la experiencia y preferencia del cirujano.

En general, preconizamos la utilización de la cervicotomía submandibular emplazada a la sombra de la mandíbula y protegiendo la rama submandibular del nervio facial hecha de manera uni o bilateral; o bien, combinada con abordajes como el preauricular, el submental u otros. Luego del avenamiento y la toilette se deben colocar drenajes en cada uno de los espacios evacuados, en nuestra preferencia tubulares no aspirativos y/o laminares debidamente fijados. (Figuras 5)

Nada justifica, en este punto, posponer la eliminación de los focos sépticos intraorales y realizar avenamientos por vía intraoral si el caso así lo requiere.

Las medidas de soporte sistémico deben incluir un amplio plan de hidratación parenteral, manejo adecuado del dolor, protección gástrica, medidas higiénicas y una dieta licuada hiperproteica e hipercalórica que puede rápidamente progresar a dieta blanda, de no mediar contraindicaciones formales para la misma.

La antibioticoterapia inicial, propuesta de manera empírica, combina un triple esquema antibiótico que suma aminopenicilinas, aminoglucósidos y metronidazol a dosis de ataque o bien, aminopenicilinas con IBL y aminoglucosidos, u optar por combinar clindamicina–ciprofloxacina a dosis de choque.(7-8) El control evolutivo y la rotación del tratamiento antibiótico dependerá de la evaluación infectológica, clínica y de la opinión de los intensivistas. El análisis de las variables escapa al objetivo del presente reporte.

Fig. 5-a Reparos anatómicos.

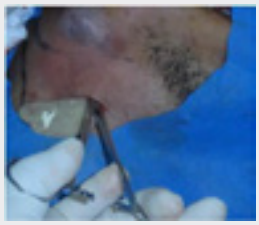

Fig. 5-b Avenamiento.

Fig. 5-c Drenajes tubulares fijados a la piel.

DISCUSIÓN

Cuando las infecciones odontogénicas se tornan polimicrobianas, rápidamente progresivas, comienzan a invadir por decolamiento y necrosis los planos profundos del cuello; pueden comprometer las vías aéreas superiores y/o progresar hasta el espacio mediastínico, generando así, una mediastinitis descendente.

Per se, las infecciones cérvico-faciales severas de origen odontogénico presentan una tasa de mortalidad cercana al 6% de los casos en todas las series publicadas. Puede elevarse dramáticamente al 41% cuando se la conjuga con mediastinitis descendente y, puede elevarse aún más si se asocia con cuadros sépticos (sepsis o shock séptico) para situarse alrededor del 64%.(9) En cualquier caso, la causa de muerte más frecuente en infecciones severas de este tipo se debe a la imposibilidad de brindarle a nuestro paciente una vía aérea segura. (10)

CONCLUSIÓN

La prevención de este tipo de entidades y sus potenciales complicaciones son una responsabilidad ineludible del odontólogo. La remoción de todo foco séptico intraoral de manera temprana es la herramienta preventiva más efectiva y la demora, cualquiera sea su justificación, constituye una conducta, al menos, riesgosa.

Una vez instaurada la entidad, la pronta derivación, vía sistema de emergencias, a un centro adecuado representa la medida más acertada.

El diagnóstico debe soportarse en la determinación precoz de la severidad de la infección y en la condición sistémica e inmunológica de nuestro paciente. Los servicios de cirugía maxilofacial de urgencias deben tener equipamiento y entrenamientos adecuado para este tipo de patología prevalente en nuestra especialidad.

Solo el tratamiento quirúrgico enérgico con una vía aérea segura, un soporte sistémico intensivo, la correcta antibioticoterapia y el minucioso control evolutivo, para valorar la necesidad eventual de retratamiento, logran disminuir la tasa de mortalidad y evitar complicaciones potencialmente letales.

BIBLIOGRAFÍA

1. Flynn, TR et al. Severe Odontogenic Infections. Prospective Report. J Oral Maxillofac Surg 64:1093-1103, 2006.

2. Biederman GR, Dodson TB: Epidemiologic Review of Facial Infections in Hospitalized Patients. J Oral Maxillofac Surg 52:1042, 2004.

3. Amit Mohan, B. Rajendra Prasad S. M, Sharma Deepak, Pai ; et al. The Role of Systemic Condition in the Management of Maxillofacial Infections J. Maxillofac. Oral Surg. (July-Sept 2011) 10(3):250–252, 2011.

4. Flynn TR, et al. Severity Score of Facial Space Infections. J Oral Maxillofac Surg;28 Suppl 1:48, 1999.

5. Ovassapian, A. et al. Airway Management in Adult Patients with Deep Neck Infections. Anesth Analg; 100:585–9; 2005.

6. Potter, JK et al.Tracheotomy Vs. Endotracheal Intubation for Airway Managementin Deep Neck Space Infections. J Oral Maxillofac Surg 60:349-354, 2002.

7. Lewis MAO, MacFarlane TW, McGowan DA: A microbiological and clinical review of the acute dentoalveolar abscess. Br J Oral Maxillofac Surg 28:359, 2009.

8. Carter, LM; Layton, S Cervicofacial infection of dental origin presenting to maxillofacial surgery units in the United Kingdom: a national audit. British Dental Journal Vol. 206 NO. 2 Jan 24, 2009.

9. Sarna Thomas et al. Cervical Necrotizing Fasciitis whith Descending Mediastinitis: Literature Review and case Report. J Oral Maxillofac Surg 70: 1342 – 1350, 2012.

10. Vural, A. C. Descending mediastinitis. Asian Cardiovascular & Thoracic Annals (3) 304-06 2013.

Dirección de contacto: gastonmbruno@yahoo.com.ar
Calle 41 N° 493 La Plata (1900)
Prov. de Bs. As., Argentina